

Přednáška z anatomie - myologie

Svaly horní končetiny + inervace

Svaly dolní končetiny + inervace

Petr Šifta

Musculi membri superioris I.

- **Svaly spinohumerální** (patří do povrchové vrstvy svalů zad)

M. Trapezius (n. accessorius)

M. Latissimus dorsi (n. thoracodorsalis)

Mm. Rhomboidei (n. dorsalis scapulae)

M. levator scapulae (n. dorsalis scapulae)

Musculi membri superioris II.

- **Svaly thorakohumerální** (patří ke svalům hrudníka)

M.pectoralis major (Nn.pectorales, laterales et mediales)

M.pectoralis minor (n.pectoralis medialis)

M.subclavius (n.subclavius)

M.serratus anterior (N.thoracicus longus)

Musculi membri superioris III.

1. Svaly vlastní končetiny



Svaly ramenní a lopatkové

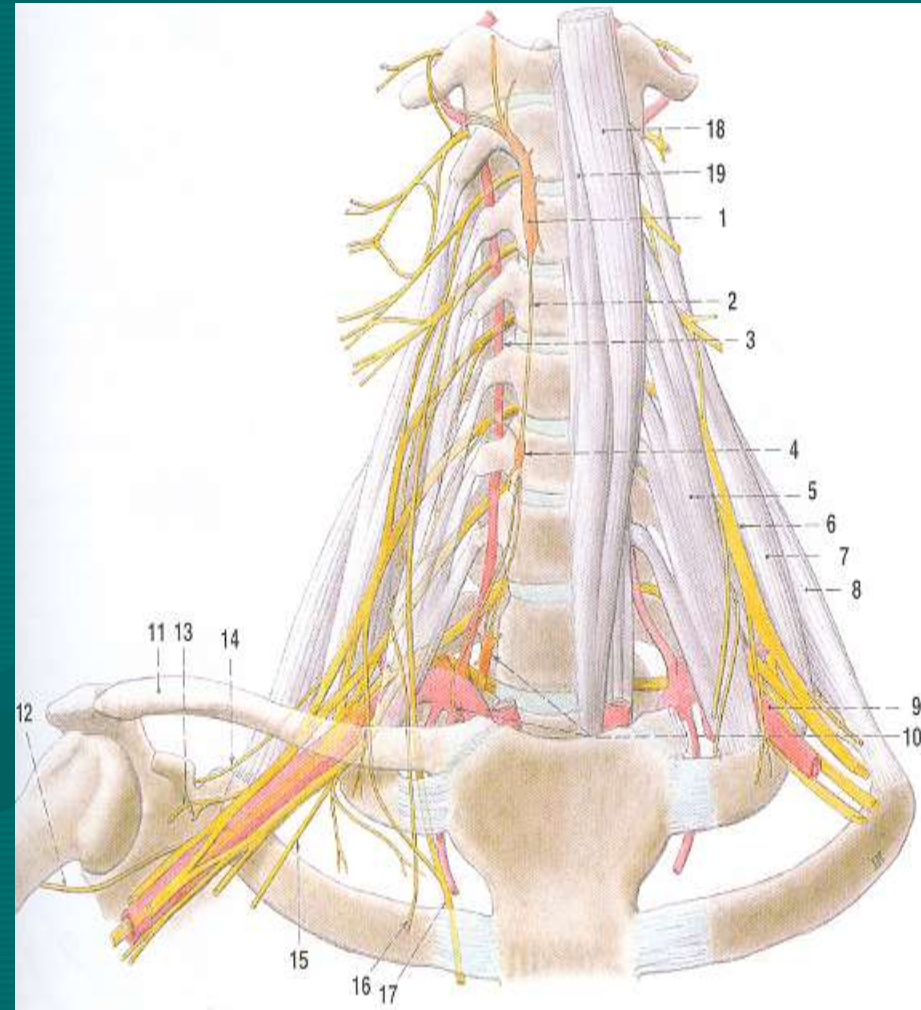
1. Musculus deltoideus (n.axillaris)
2. Musculus supraspinatus (n. supraspinatus)
3. Musculus infraspinatus (n. supraspinatus)
4. Musculus teres minor (n.axillaris)
5. Musculus teres major (n. subclavius)
6. Musculus subscapularis (n. subscapularis)

Musculi brachii – svaly paže

- Musculi brachii vytvářejí přední a zadní skupinu
- V přední skupině jsou tyto svaly:
 1. Musculus biceps brachii (caput longum a caput breve) (n.musculocutaneus)
 2. Musculus coracobrachialis (n.musculocutaneus)
 3. Musculus brachialis (n.musculocutaneus)
- V zadní skupině jsou tyto svaly:
 1. Musculus triceps brachii (caput longum, caput mediale, caput laterale) (n. radialis)
 2. Musculus anconeus (n. radialis)

Regio axillaris

- Plexus brachialis
- A. subclavia
- Mm. scaleni



Poznámka č.1

- **CB syndrom** – vzniká hypertonem mm. scaleni + hypertonem svalů krku



Musculi antebrachii – svaly předloktí

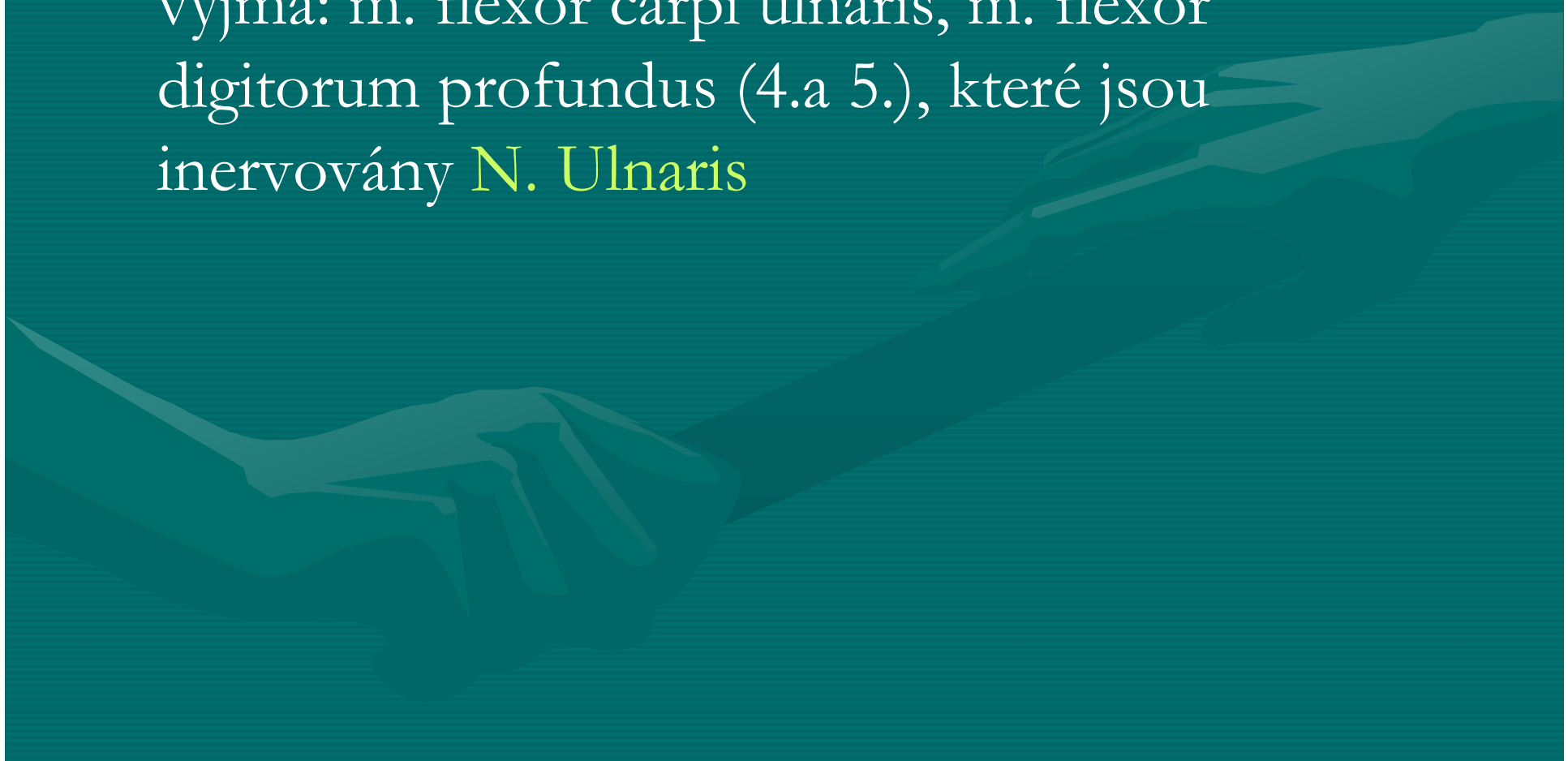
- Musculi antebrachii zahrnuje tři skupiny svalů, oddělené osteofasciálními septy:
 1. Přední skupinu, kde rozlišujeme čtyři vrstvy
 2. Laterální skupinu uspořádanou do dvou vrstev
 3. Dorsální skupinu s povrchovou a hlubokou vrstvou

Přední skupina předloketních svalů

1. Vrstva: m. pronator teres, m. flexor carpi radialis, m. palmaris longus, m. flexor carpi ulnaris
2. Vrstva: m. flexor digitorum superficialis
3. Vrstva: m. flexor digitorum profundus, m. flexor pollicis longus
4. Vrstva: m. pronator quadratus

Inervace svalů přední skupiny

- Všechny svaly jsou inervovány **N. Medianus**, vyjma: m. flexor carpi ulnaris, m. flexor digitorum profundus (4.a 5.), které jsou inervovány **N. Ulnaris**



Laterální skupina předloketních svalů

1. Povrchová vrstva: m. brachioradialis, m. extensor carpi radialis longus a m. extensor carpi radialis brevis
2. Hluboká vrstva: m. supinator

Všechny tyto svaly jsou inervovány **N. Radialis**

Dorsální skupina předloketních svalů

1. Povrchová vrstva: m. extensor digitorum, m. extensor digiti minimi a m. extensor carpi ulnaris
2. Hluboká vrstva: m. abductor pollicis longus, m. extensor pollicis brevis, m. extensor pollicis longus a m. extensor indicis

Opět všechny tyto svaly jsou inervovány **N. radialis**

Musculi manus – svaly ruky

1. Skupina palcová: m. abductor pollicis brevis, m. flexor pollicis brevis, m. opponens pollicis a m. adductor pollicis
2. Svaly hypothenaru: m. palmaris brevis, m. abductor digiti minimi, m. flexor digiti minimi brevis, m. opponens digiti minimi
3. Musculi lumbricales I.-IV.
4. Musculi interossei palmares I-III
5. Musculi interossei dorsales I-IV

Inervace svalů ruky

- **N.medianus**: m. abductor pollicis brevis, m. flexor pollicis brevis (cap. Sprf.), m. opponens pollicis, mm. lumbricales (I.,II.)
- **N.Ulnaris**- inervuje zbytek svalů (Viz. výše)

Poznámka č. 2

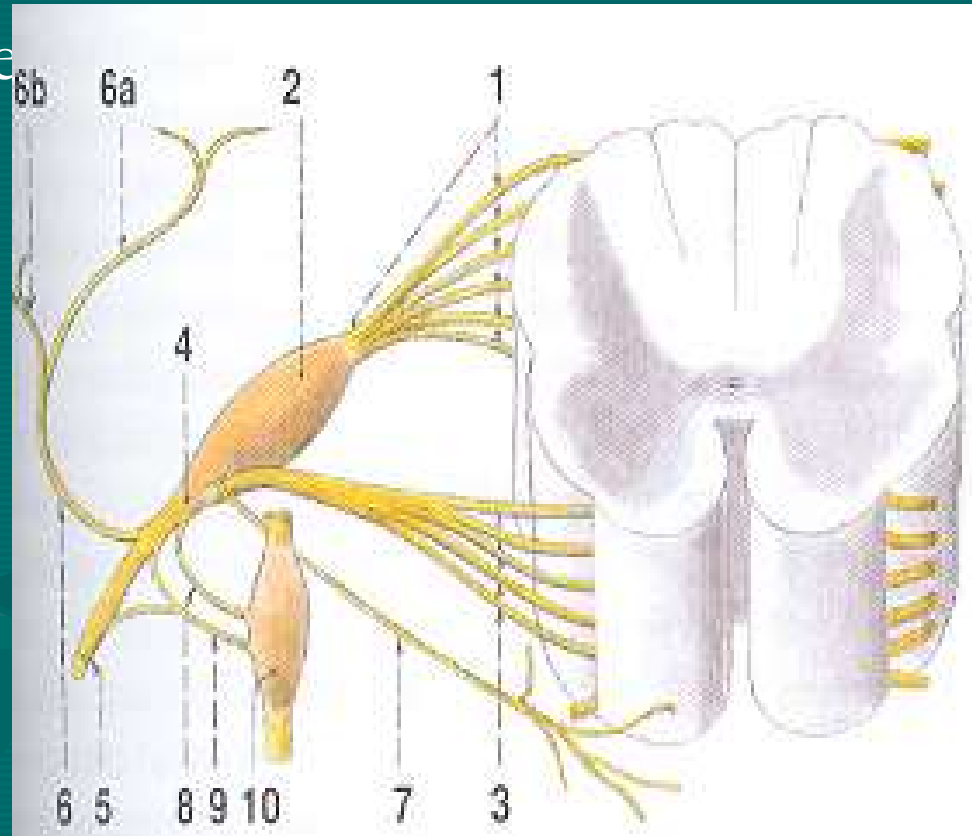
- **Míšní kořen** – spojení předního a zadního kořenu míšního



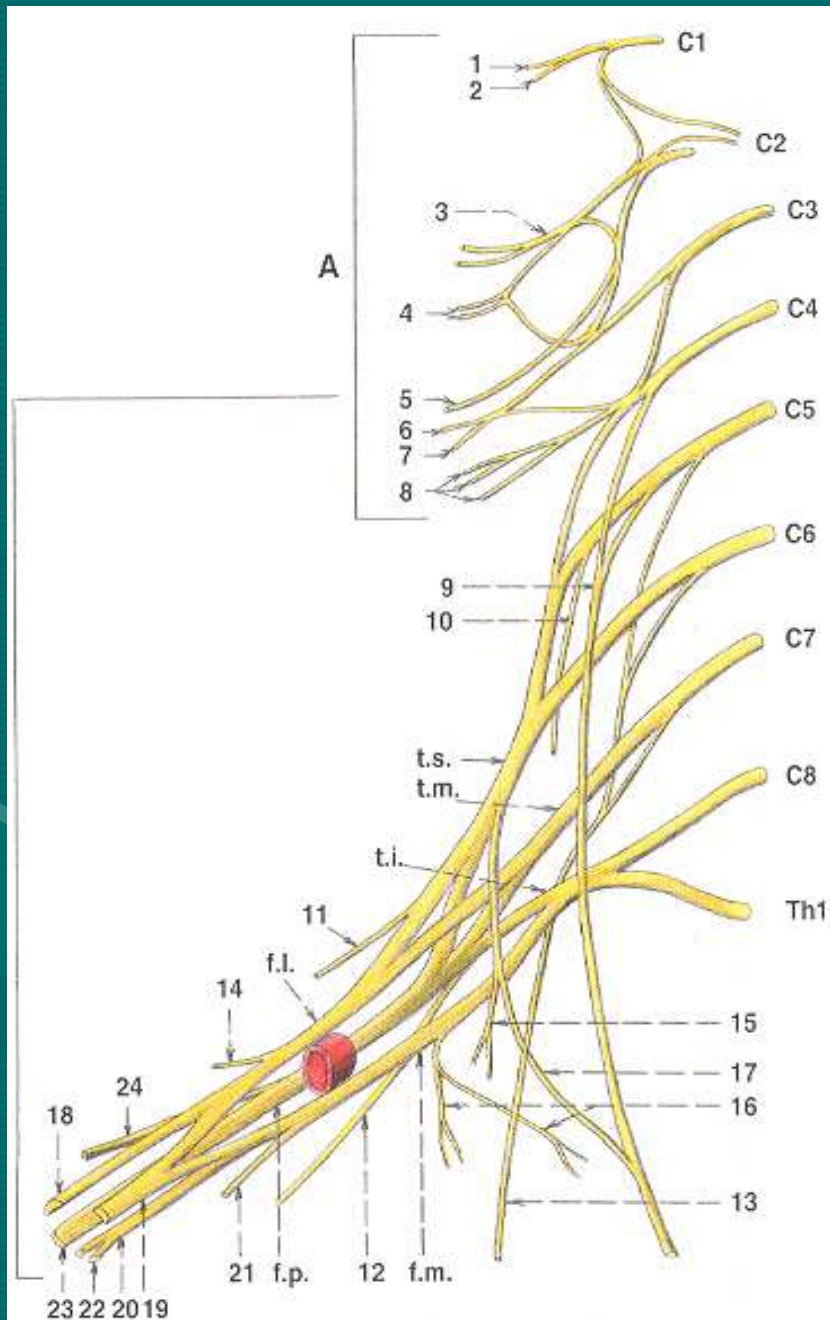
Míšní kořen

- Spojením předního
zadního míšního kořene
vzniká **míšní nerv**

31 párů => předtím než
vznikne periferní nerv,
spojují se v místech
zvaný **plexus**



Plexus brachialis



- **Primární svazky**

truncus superior (C4-6)

truncus medius (C7)

truncus inferior (C8, Th1)

- **Sekundární svazky**

Fasciculus lateralis: n.

musculocutaneus, horní
raménko pro n. medianus,
n. ulnaris

Fasciculus medialis: dolní
raménko pro n. medianus

Fasciculus posterior: a.
axillaris, n. radialis

Plexus brachialis -pokračování

- **Pars supraclavicularis** – odstupují nervy pro svaly pletence horní končetiny: N. dorsalis scapulae, n. suprascapularis, N. thoracicus longus, N. thoracodorsalis, N. subcapularis, N. Subclavius
- **Pars infraclavicularis** – nervy pro svaly volné horní končetiny